PNEUMATOSE GÁSTRICA EM DOENTE CRÍTICO - UMA IMAGEM A VALORIZAR

GASTRIC PNEUMATOSIS IN A CRITICAL PATIENT - AN IMAGE TO VALUE

Francisco Mesquita Faustino [1], Tiago Barroso [2], Sofia Costa [3], Ana Sílvia Coelho [2]

INTRODUÇÃO E OBJETIVOS

Apesar da existência de exames de imagem cada vez mais avançados, a radiografia simples continua a fornecer dados relevantes, em particular no doente crítico. Pretende-se com este caso clínico apresentar um sinal radiográfico pouco frequente, com implicações clínicas importantes.

MATERIAL E MÉTODOS

Caso clínico escrito com base em imagens e registos obtidos por consulta do processo clínico do doente.

DESCRIÇÃO DO CASO

Mulher de 49 anos, transplantada renal por nefropatia diabética terminal. Admitida em Unidade de Cuidados Intensivos por pneumonia a SARS-CoV-2 com necessidade de ventilação mecânica invasiva, tendo evoluído para choque séptico com disfunção multiorgânica. Ao 8º dia de internamento, em radiografia de rotina (A) observam-se sinais de pneumatose gástrica, inicialmente não valorizados e interpretados como ar dentro da câmara gástrica (setas). Verificou-se evolução clínica para abdómen agudo. Realizou tomografia computorizada de abdómen (B e C) na qual se observa aeroportia e se confirma infiltração gasosa na parede gástrica. Dado o prognóstico reservado, foram instituídas medidas de conforto, com evolução para óbito.

[1]Serviço de Medicina Intensiva, Hospital Prof. Doutor Fernando Fonseca, Amadora, Portugal
[2]Serviço de Medicina IV, Hospital Prof. Doutor Fernando Fonseca, Amadora, Portugal
[3] Serviço de Imagiologia, Hospital Prof. Doutor Fernando Fonseca, Amadora, Portugal

francisco.mesquita@hff.min-saude.pt

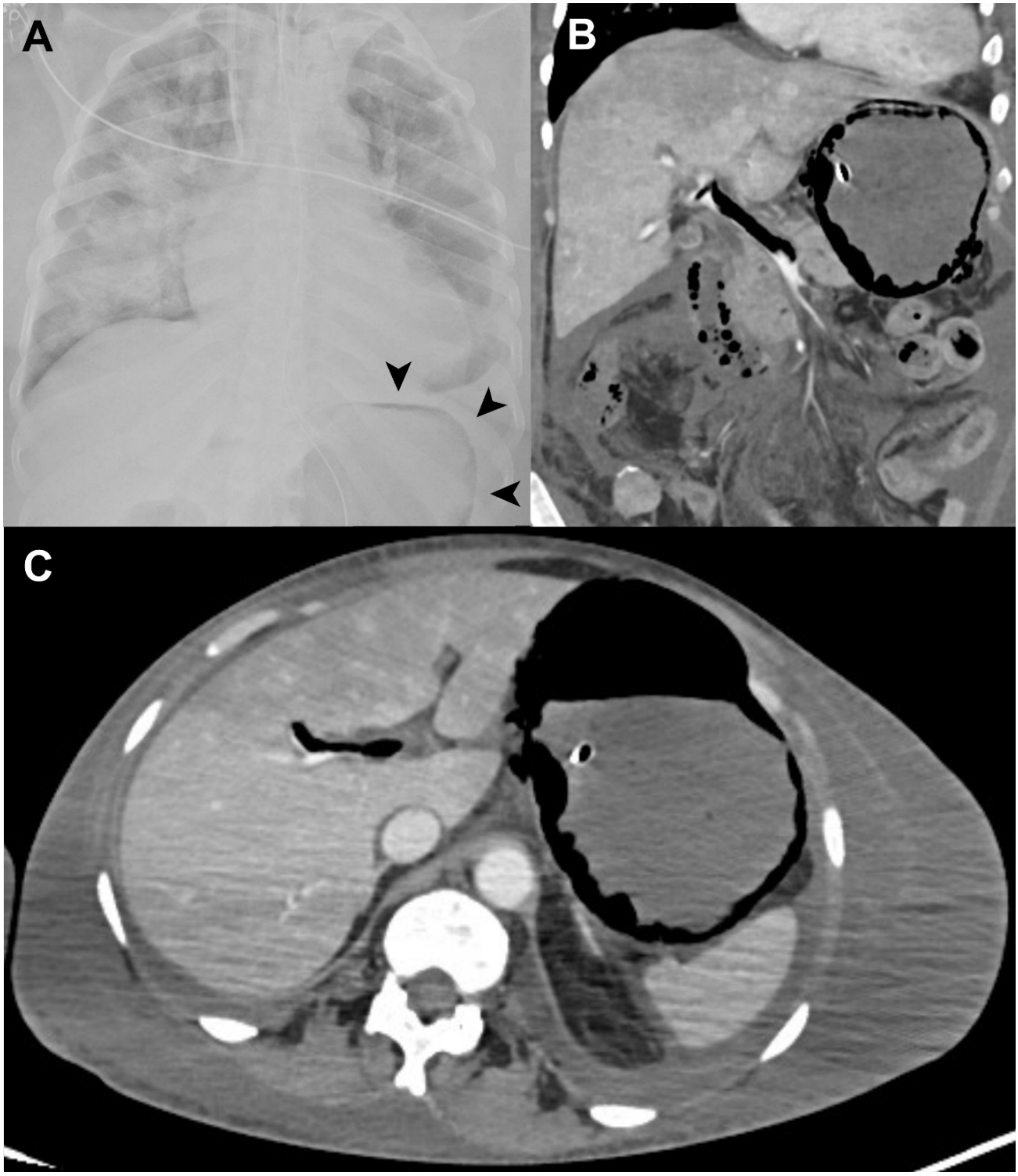
A
B
C

CONCLUSÕES

Como etiologia mais provável para a pneumatose gástrica admitimos isquémia da parede por disfunção microcirculatória em contexto de choque séptico, não sendo claro o papel da infecção por SARS-CoV-2 neste quadro.

Este caso ilustra o papel da radiografia simples no diagnóstico de patologias graves como a pneumatose gástrica em que os sinais radiográficos podem preceder a clínica, especialmente em doentes sob sedoanalgesia contínua

Palavras-chave: pneumatose gástrica; radiografia; doente crítico; SARS-CoV-2.