SÍNDROME DE ROWELL

ROWELL SYNDROME

Frederico Batista[1], Isabel Ferreira[2], Marta C. Amaral[3]

O Lúpus Eritematoso Sistémico (LES) é uma doença auto-imune multissistémica, com manifestações cutâneas variadas. O aparecimento de lesões semelhantes ao eritema multiforme em doentes com LES é muito raro, denominando-se Síndrome de Rowell. Apresentamos o caso de uma mulher com LES, internada por dermatose extensa pápulo-vesiculosa, com lesões em alvo, cuja histologia confirmou tratar-se de eritema multiforme. A doente iniciou corticoterapia sistémica em altas doses, hidroxicloroquina e azatioprina, assistindo-se a uma resposta parcial às 3 semanas.

Palavras-chave: síndrome de Rowell, lúpus eritematoso sistémico, eritema multiforme.

Systemic Lupus Erythematosus (SLE) is a multisystemic autoimmune disease. The cutaneous manifestations of SLE are varied, and include a rare presentation named Rowell's syndrome (RS), which corresponds to the appearance of erythema multiforme-like lesions. The following case refers to a woman with SLE, admitted with a generalized papular - vesicular dermatosis with target lesions typical of erythema multiforme. A RS was diagnosed and the patient was treated with high dose systemic steroids, azathioprine and hydroxychloroquine with partial clinical improvement at 3 weeks.

Key-words: *Rowell syndrome, systemic lupus erythematous, erythema multiforme.*

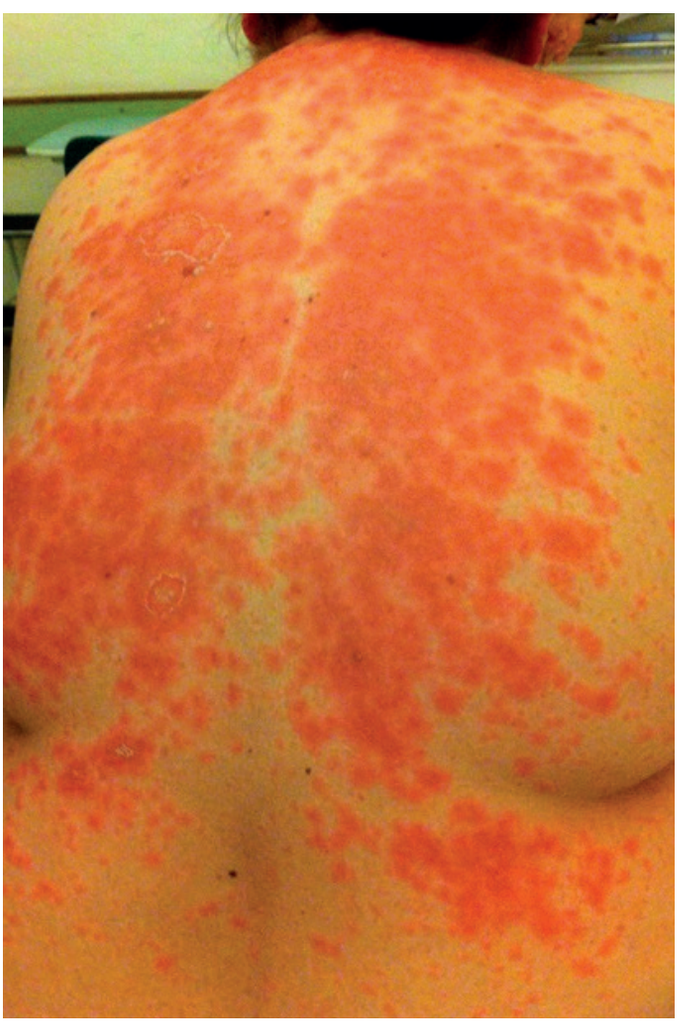

Figura 1 – Dermatose vesicopapular

Apresenta-se uma mulher de 41 anos, leucodérmica, com Lúpus Eritematoso Sistémico (LES) diagnosticado há 2 anos, com envolvimento mucocutâneo (lúpus discóide [LD] e lúpus cutâneo subagudo [LECSA], úlceras orais), articular e síndrome de Sjogren associado; com ANA (1/320), padrão fino granular, anti-Ro (+++), factor reumatóide (FR) positivo (234 UI/mL). Internada por dermatose generalizada com predomínio nos membros superiores, tronco e face, sem atingimento das mucosas, caracterizada por pápulas e vesículas eritematosas não pruriginosas de tamanho variável, algumas com aparência de lesão em alvo (Figuras 1 e 2). Não se identificou factor desencadeante, nomeadamente farmacológico ou infeccioso. A histologia das lesões revelou necrose epidérmica, edema da derme e infiltrado mononuclear perivascular e intersticial; imunofluorescência directa negativa. Admitiu-se Síndrome de Rowell (SR) e foi medicada com prednisolona 0,5mg/kg/dia, azatioprina 1,5 mg/Kg/dia e hidroxicloroquina 400 mg/dia, com melhoria clínica às 3 semanas (Fig. 3).

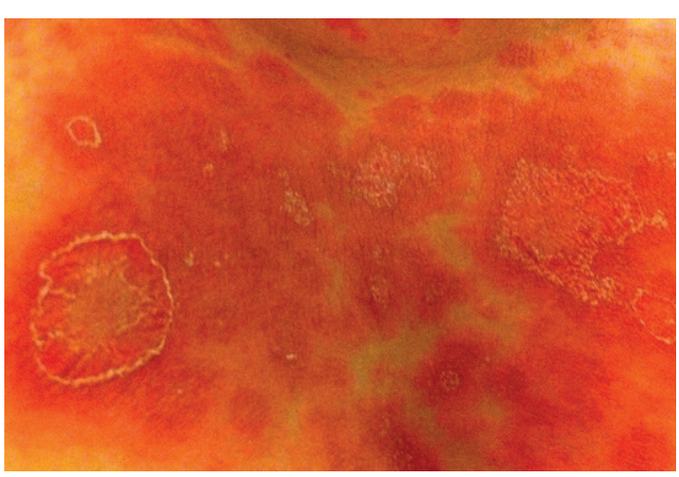

Figura 2 – Lesões em alvo

[1] Interno de Medicina Interna, Serviço de Medicina IV, Hospital Prof. Doutor Fernando Fonseca, EPE, Amadora, Portugal
✉batista.frederico@gmail.com
[2] Interna de Medicina Interna, Serviço de Medicina IV, Hospital Prof. Doutor Fernando Fonseca, EPE, Amadora, Portugal
[3] Assistente Hospitalar de Medicina Interna, Serviço de Medicina IV, Hospital Prof. Doutor Fernando Fonseca, EPE, Amadora, Portugal

Recebido:10/11/14; Aceite: 10/12/14

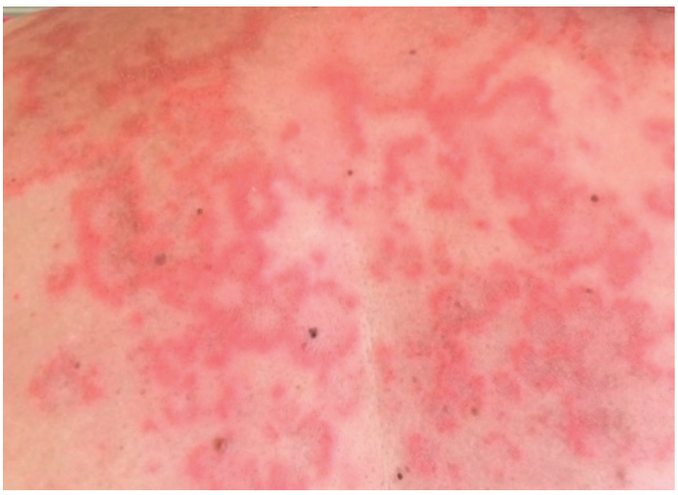

Figura 3 – Três semanas após terapêutica

O SR caracteriza-se pela presença de lesões em alvo semelhantes às do eritema multiforme (EM). É uma entidade rara, com apenas 95 casos descritos na literatura[1,2]. Foi inicialmente descrito por Scholtz em 1922[3], posteriormente caracterizado em 1969 por Rowell[4], e tem critérios de classificação desde 2000; estes incluem critérios major (LES, LD ou LECSA; lesões de EM; ANA positivo) e minor (úlceras digitais; anti-Ro ou anti-La; FR positivo). O diagnóstico definitivo implica a presença de 3 critérios major e de, pelo menos, um minor[5]. É mais frequente em mulheres leucodérmicas e está associado ao LD em 34 % e ao LES em 68% dos casos descritos. A terapêutica, resposta e prognóstico do SR são idênticos às do LES, LD e LECSA, com boa resposta a doses médias a elevadas de corticosteróides e azatioprina, com ou sem uso de anti-maláricos[5]. Na maioria dos casos verifica-se melhoria clínica às 3 semanas, tal como aconteceu neste caso.

BIBLIOGRAFIA

1. Zeitouni NC, Funaro D, Cloutier RA, Gagné E, Claveau J. Redefining Rowell's syndrome. Br J Dermatol. 2000; 142: 343-46.
2. Shteyngarts AR, Warner MR, Camisa C. Lupus erythematosus associated with erythema multiforme: does Rowell's syndrome exist? J Am Acad Dermatol. 1999; 40: 773-77.
3. Walter TG, Charles WS, John DH. Lupus erythematosus disseminatus acutus haemorrhagicus. Arch Dermatol Syphilol. 1934; 30: 772-78.
4. Rowell NR, Beck JS, Anderson JR. Lupus erythematosus and erythema multiforme-like lesions. A syndrome with characteristic immunological abnormalities Arch Dermatol. 1963; 88:176-80.
5. Torchia D, Romanelli P, Kerdel FA. Erythema multiforme and Stevens-Johnson syndrome/toxic epidermal necrolysis associated with lupus erythematosus. J Am Acad Dermatol. 2012, 67: 417-21.